

BAKTERIJSKE, VIRUSNE I GLJIVIČNE INFEKCIJE

dr Tanja Nenezić

INFEKCIJE ORALNE MUKOZE

- Cheilitis (zapaljenje usana)
- Gingivitis (zapaljenje desni)
- Glossitis (zapaljenje jezika)

Uzroci zapaljenja:

- Mehanički
- Termički
- Hemijski
- Biološki

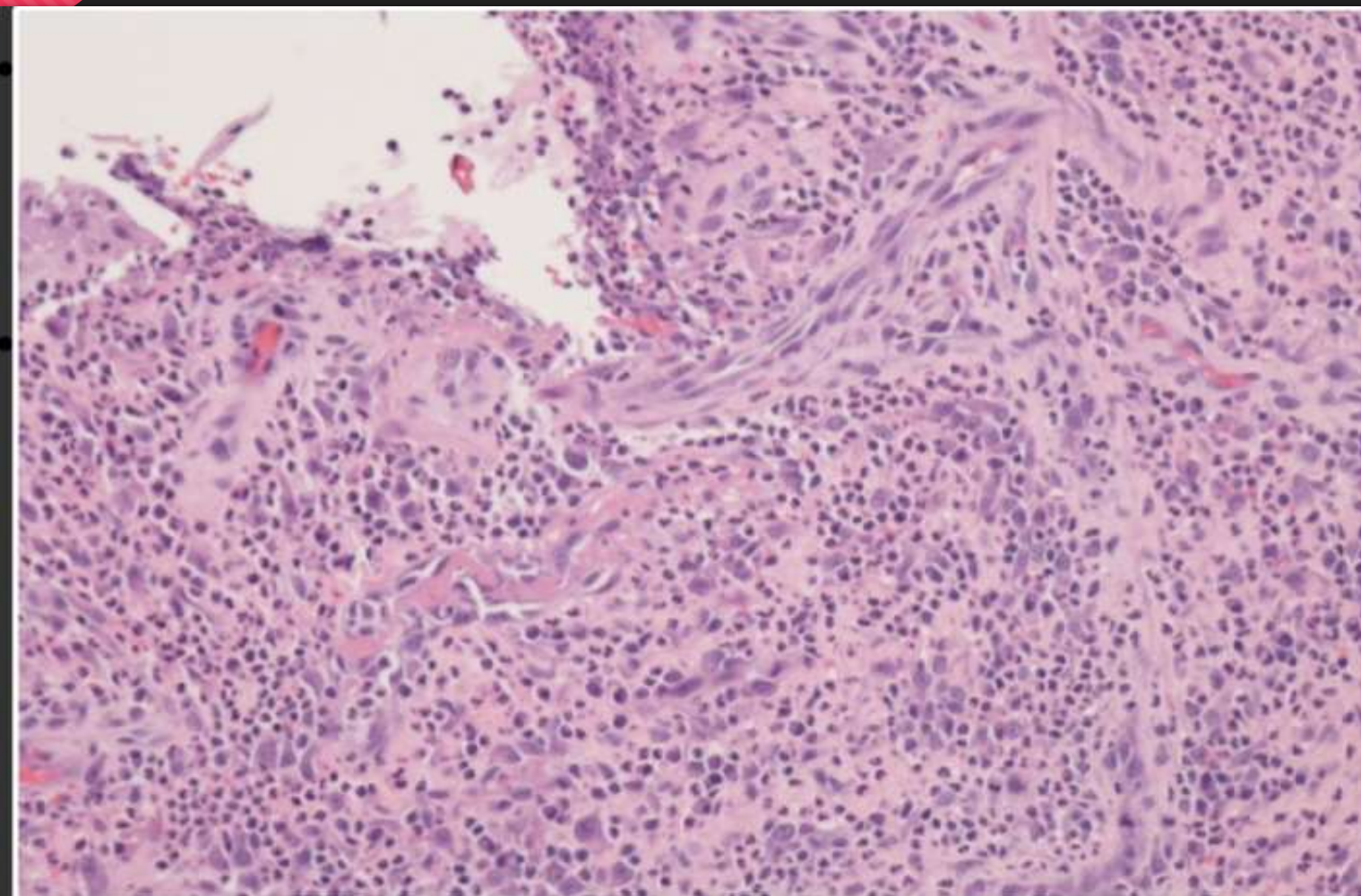
Ulceronekrotični gingivitis

- Etiologija: Streptococcus, Fusobacterium, Actinomyces
- Predisponirajući faktori: loša oralna higijena, pušenje, stres, imunodeficijencija

Makroskopski izgled:

- Kraterasti ulkusa koji započinju na vrhovima interdentalnih papila
- Ulceracije se šire uzduž ivica gingive
- Gingive su bolne i profuzno krvare
- Neprijatan zadah
- Nema značajne limfadenopatije
- Nema groznice ili sistemskih obeljnja
- U razmazu ulceracija se nalaze gram negativne spirohete i fuziformne bakterije

Mikroskopski izgled:



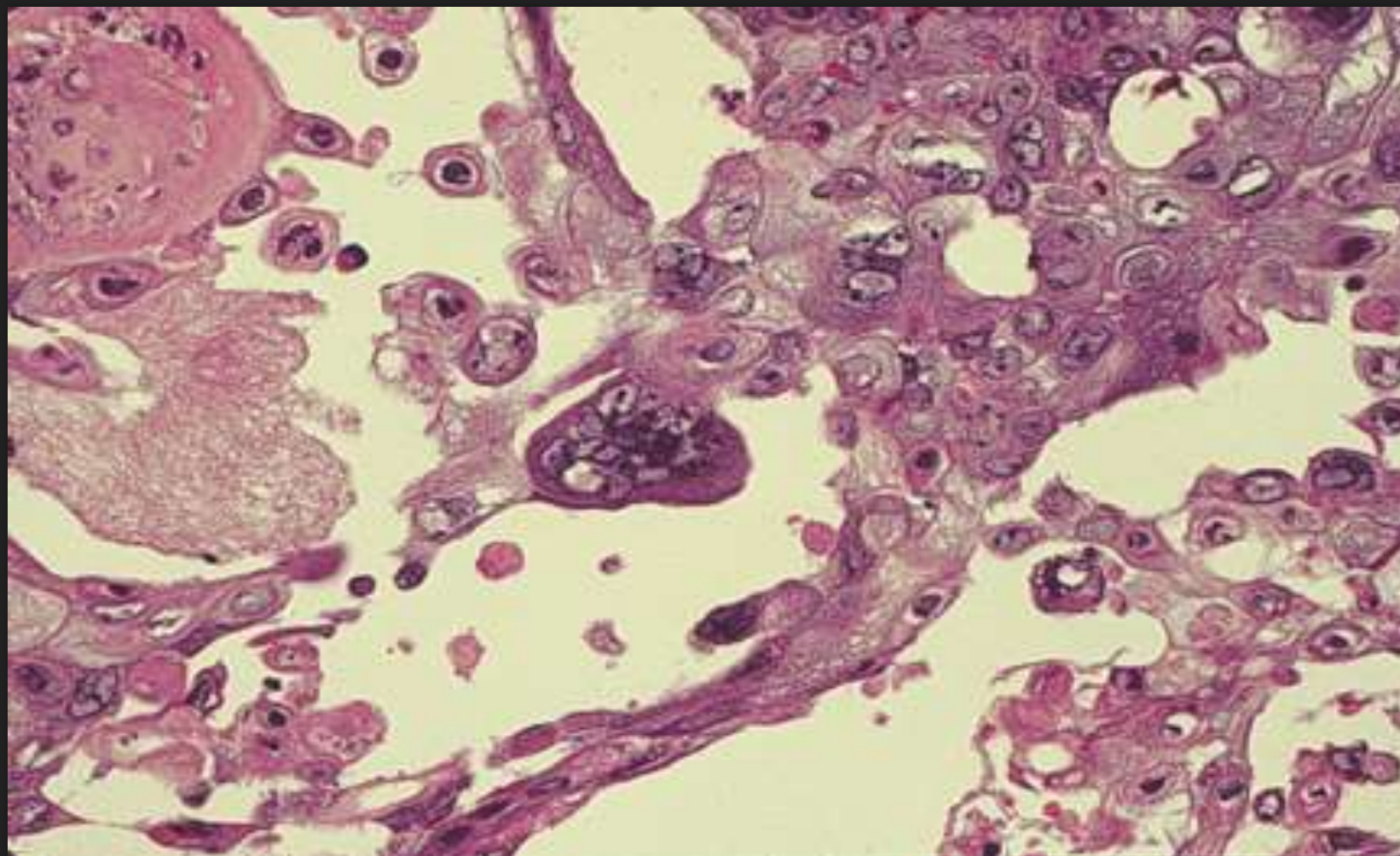
Varičela i herpes zoster infekcija

- Etiologija: DNA virus (varičela zoster virusom)
- Lezije varičele su lokalizovane na mekom nepcu i grlu
- Herpes zoster infekcija se javlja kao rekurentna infekcija nastala poslije ataka varičele

Makroskopski izgled:

- Manifestuje se vezikulama tankog zida, ispunjene bistrom tečnošću
- Vezikule brzo ulceriraju i bivaju sekundarno inficirane

Mikroskopski izgled:



Kandidijaza (candidiasis)

- Etiologija: gljivica *Candida albicans* koja je dio saprofitne flore u ustima
- Patogene osobine poprima kod smanjene otpornosti

Makroskopski izgled:

- Okruglaste bijeličaste skrame difuzno raspoređene po sluzokoži nepca i obraza
- Skrame se lako odvajaju od sluznice i ispod njih nema ulceracije
- Ispod ležeća sluznica je hiperemična i otečena

Mikroskopski izgled:

